



# PET/CT w diagnostyce guzów mózgu

## PET/CT imaging in the diagnosis of brain tumors

Paulina Cegła<sup>1</sup>, Krystyna Adamska<sup>2,3</sup>, Michał Smoleń<sup>1</sup>, Marcin Pachowicz<sup>4</sup>

<sup>1</sup> Zakład Medycyny Nuklearnej, Wielkopolskie Centrum Onkologii, ul. Garbary 15, 61-866 Poznań, tel. +48 61 885 05 00, e-mail: paulina.cegla@wco.pl

<sup>2</sup> Katedra i Zakład Elektrodziagnostyki, Uniwersytet Medyczny im. Karola Marcinkowskiego w Poznaniu, ul. Fredry 10, 61-701 Poznań

<sup>3</sup> Oddział Radioterapii Onkologicznej III z Izłą Przyjęć, Wielkopolskie Centrum Onkologii, ul. Garbary 15, 60-101 Poznań

<sup>4</sup> Katedra i Zakład Medycyny Nuklearnej, Uniwersytet Medyczny w Lublinie, ul. Jaczewskiego 8c, 20-090 Lublin

### Streszczenie

### Abstract

Wczesna diagnostyka zmian guzów zlokalizowanych w ośrodkowym układzie nerwowym jest bardzo istotna. Podstawowymi badaniami obrazowymi w diagnostyce guzów mózgu są tomografia komputerowa (TK) oraz rezonans magnetyczny (MR). Pomimo wykorzystania tych metod wykrywanie wznowy miejscowej oraz odróżnienie jej od zmian wywołanych zastosowanym leczeniem jest bardzo trudne. Obrazowanie z wykorzystaniem technik medycyny nuklearnej stanowi uzupełnienie do podstawowych metod obrazowania guzów ośrodkowego układu nerwowego (OUN). Po wprowadzeniu 18F-fluorodeoksyglukozy (18F-FDG) do diagnostyki i wykazaniu wartości diagnostycznej z użyciem tego znacznika, obrazowanie w neurologii stało się jednym z ważniejszych obszarów jego wykorzystania. Ze względu na wysoki fizjologiczny metabolizm glukozy w tkance mózgowej i związany z tym wysoki wychwytywanie FDG w obrębie mózgowia, wykrycie i zróżnicowanie zmian nowotworowych w ośrodkowym układzie nerwowym jest utrudnione. Wykorzystanie innych radiofarmaceutyków i obrazowania techniką pozytonowej tomografii emisyjnej PET (*Positron Emission Tomography*) pozwala na wykrycie hipoksji, dostarcza informacji na temat przemian biochemicznych aminokwasów lub proliferacji komórkowej. Dzięki temu zwiększa się czułość w diagnostyce guzów mózgu oraz poprawia ocena odpowiedzi na leczenie czy wczesnym wykrywaniu wznowy.

W niniejszej pracy przedstawiono metody obrazowania guzów ośrodkowego układu nerwowego z użyciem techniki PET/CT.

Early diagnostic is critical in central nervous system tumors. Primary imaging modalities in brain tumors are computed tomography (CT) and magnetic resonance (MR). Despite use of these methods recurrence detection and differentiation between tumor and post-therapeutic changes is still challenging. Nuclear medicine modalities provide additional information unavailable in CT or MRI imaging. After FDG introduction the diagnostic value of this radiotracer was quickly proven and ever since positron emission tomography (PET) has become one of most important tools in brain tumor management. Due to the high physiologic activity of 18F-FDG in healthy brain tissue, it is difficult to differentiate the lesions within the brain. Positron emission tomography using other markers visualizing hypoxia, aminoacids metabolism or proliferation increases the sensitivity of brain tumor diagnostics and follow-up of the treated area to detect early recurrence. The paper presents methods for imaging central nervous system tumors using the PET/CT.

**Słowa kluczowe:** diagnostyka, guzy mózgu, medycyna nuklearna, PET/CT, onkologia

**Key words:** diagnostic, brain tumors, nuclear medicine, PET/CT, oncology

otrzymano / received:

24.06.2018

poprawiono / corrected:

04.07.2018

zaakceptowano / accepted:

31.07.2018



## Wprowadzenie

Wśród najczęściej stosowanych nieinwazyjnych metod obrazowania struktur mózgu wyróżniamy: tomografię komputerową (TK) oraz rezonans magnetyczny (MR), które umożliwiają ocenę struktur anatomicznych i charakteryzują się wysoką czułością. Ograniczenie w zastosowaniu tych metod obrazowania stanowią zmiany wywołane zastosowanym leczeniem (np. zabieg operacyjny, martwica popromienna). W takich przypadkach pomocne okazują się być techniki medycyny nuklearnej, w szczególności badanie pozytonowej tomografii emisyjnej w połączeniu z tomografią komputerową (PET/CT), w której wykorzystuje się radiofarmaceutyki emitujące promieniowanie pozytonowe.

Radiofarmaceutyką może być sam radioizotop, czyli promieniotwórczy izotop pierwiastka lub związek radioizotopu z ligandem, który dobierany jest zgodnie z funkcją pełnioną przez tkankę – są one w niej wychwytywane, metabolizowane bądź uczestniczą w innych fizjologicznych procesach. Istotną cechą radiofarmaceutyków wykorzystywanych w obrazowaniu PET jest tzw. czas półtrwania ( $T_{1/2}$ ). Jest to czas, w ciągu którego (niezależnie od czynników zewnętrznych) liczba jąder pierwiastków promieniotwórczych (aktywność promieniotwórcza) zmniejsza się do połowy ich początkowej wartości. Jest on stałą charakterystyczną dla danego pierwiastka promieniotwórczego.

W tabeli 1 przedstawiono radioizotopy najczęściej wykorzystywane w obrazowaniu PET wraz z ich właściwościami fizycznymi [1, 2].

**Tabela 1** Charakterystyka izotopów wykorzystywanych w PET/CT

Radioizotop	Czas półtrwania [min]	Energia [keV]
Węgiel – 11 (11C)	20,33	394
Azot – 13 (13N)	9,97	488
Tlen – 15 (15O)	2,04	721
Fluor – 18 (18F)	109,75	250

Źródło: [5].

Radioznacznikiem najczęściej wykorzystywanym w obrazowaniu metabolizmu nowotworu jest analog glukozy znakowany fluorem F-18-fluorodeoksyglukoza (18F-FDG). Zgodnie z prawem Warburga nowotwory (w tym guzy mózgu) wykazują zwiększony metabolizm glukozy. Dowiedziono, że istnieje zależność pomiędzy rozpoznaniem histopatologicznym a wychwytem 18F-FDG: guzy o wysokim stopniu złośliwości wykazują hipermetabolizm, natomiast guzy o niskim stopniu złośliwości – hipometabolizm w porównaniu z istotą szarą, np. gwiaździki o niskim stopniu złośliwości wykazują niski wychwytem 18F-FDG, gwiaździki anaplastyczne i glejaki wielopostaciowe charakteryzują się zwiększonym wychwytem [3, 4].

Badanie PET/CT w diagnostyce guzów mózgu wykorzystywane jest w następujących przypadkach:

- ocenie stopnia zaawansowania nowotworu oraz ocenie rozległości zmian;
- wykryciu wznovy miejscowej i różnicowaniu jej z martwicą popromienną;

- planowaniu biopsji;
- ocenie odpowiedzi na leczenie;
- ustaleniu objętości tarczowej do planowania radioterapii [2].

Obrazowanie wykorzystywane w medycynie nuklearnej pozwala uzyskać informacje o funkcji narządów zarówno w tkance zdrowej, jak i chorobowo/patologicznie zmienionej.

Pomimo znacznego postępu, w wykorzystaniu obrazowania molekularnego w onkologii, zastosowanie w diagnostyce guzów mózgu jest wciąż ograniczone. Celem niniejszego artykułu jest przedstawienie dostępnych metod obrazowania w neuroonkologii przy użyciu metody PET/CT, które mogą usprawnić diagnostykę guzów mózgu oraz monitorowanie pacjentów po zakończonym leczeniu.

Według danych Krajowego Rejestru Nowotworów Centrum Onkologii – Instytut w Warszawie corocznie diagnozuje się 2900 nowych zachorowań na nowotwory złośliwe mózgu, najwięcej u dorosłych w wieku między 50. a 64. r.ż. Ta grupa nowotworów jest szczególnie groźna u dzieci oraz tzw. młodych dorosłych. W wieku do 19. r.ż. stanowią ponad 15% zachorowań na nowotwory złośliwe i są przyczyną 1/3 zgonów nowotworowych w tej grupie wiekowej. Guzy mózgu klasyfikuje się na podstawie kryteriów histopatologicznych oraz danych immunohistochemicznych. Dodatkowe informacje stanowią stopień złośliwości guza wg wytycznych Światowej Organizacji Zdrowia WHO (*World Health Organization*), cechy morfologiczne, czynniki wzrostu oraz profil molekularny. Jednym z najczęściej występujących typów nowotworów złośliwych mózgu są nowotwory pochodzenia glejowego, tzw. glejaki, wśród których wyróżnia się: gwiaździki, skąpodrzewiaki oraz postaci mieszane [6-9].

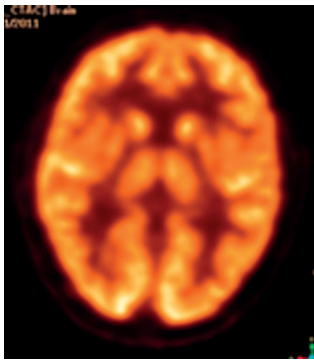
## Diagnostyka

Pomimo dostępnych metod terapeutycznych i diagnostycznych, guzy mózgu nadal stanowią poważne wyzwanie dla klinicystów, szczególnie w ocenie wznovy po zakończonym procesie leczenia.

Zarówno TK, jak i MR z użyciem środka cieniującego są pierwszymi z wyboru badaniami diagnostycznymi przeprowadzanymi u pacjentów z symptomami mogącymi świadczyć o obecności guza mózgu. Dominującą metodą jest MR, który zapewnia obrazowanie anatomiczne struktur mózgu, a obrazy T1- i T2-zależne charakteryzują się wysoką czułością w określeniu rozmiaru oraz umiejscowienia guzów mózgu, ocenie efektu masy, obrzęku, martwicy, krwawieniach czy przy podejrzeniu zwiększonego ciśnienia wewnątrzczaszkowego [6, 10].

## Badanie PET z fluorodeoksyglukozą

Glukoza jest głównym substratem energetycznym dla tkanki nerwowej. Zwiększony wychwytem znacznika występuje przede wszystkim w istocie szarej: korze mózgu oraz w jądrach podstawnych. Całkowity wychwytem radiofarmaceutyku w tym obszarze wynosi około 6% wstrzykniętej aktywności (Rys. 1). Kliniczne



**Rys. 1** Fizjologiczny rozkład 18F-FDG-PET w obrębie mózgowia  
Źródło: Materiał własny.

wykorzystanie 18F-FDG w glejakiach o niskim stopniu złośliwości ma wartość jedynie prognostyczną, w odróżnieniu do guzów wysokozróżnicowanych, w których wychwyty 18F-FDG jest różny, często zbliżony do tego w istocie szarej.

Dodatkowo guzy umiejscowione w okolicy wzgórze i jąder podstawnych mogą nie zostać wykryte w 18F-FDG-PET bądź mieć zatarte granice, ze względu na niski stosunek współczynnika guza do tła T/B (*Tumor to Background*). Jako próg odcięcia tła dla 18F-FDG, przydatny w różnicowaniu guzów wysoko- i niskozróżnicowanych jest wartość 1,5 T/B. W diagnostyce guzów mózgu przy użyciu 18F-FDG istotny jest fakt, że znacznik ten charakteryzuje się wysoką akumulacją w komórkach zapalnych, szczególnie makrofagach, stąd w niektórych przypadkach 18F-FDG-PET wykazuje niską dokładność w różnicowaniu wznosy guza mózgu i martwicy popromiennej. Wykonanie badania opóźnionego może pomóc w odróżnieniu guza i zdrowej tkanki mózgowej, ponieważ obserwuje się wydłużony czas zatrzymania radioznacznika w guzie w stosunku do istoty szarej [11-15].

## Badanie PET z fluorotymidyną

Analog tymidyny 3-deoxy-3-18F-fluorotymidyna (18F-FLT) pozwala określić aktywność proliferacyjną komórek. Po wnikięciu do komórki podlega fosforylacji przez kinazę tymidynową 1. W odróżnieniu od tymidyny, 18F-FLT jest substratem dla mitochondrialnej kinazy tymidynowej 2, dzięki czemu jego gromadzenie jest charakterystyczne dla cyklu komórkowego. W związku z tym 18F-FLT dostarcza ilościowej informacji dotyczącej aktywności mitotycznej i podziału komórek [16, 17].

18F-FLT z uwagi na niską aktywność proliferacyjną nie przekracza bariery krew-mózg, a jej wychwyty w zdrowej tkance mózgowej jest niski. Jest to przydatne w ocenie prawidłowej tkanki mózgowej, jednak stanowi ograniczenie w diagnostyce niskozróżnicowanych guzów mózgu, które nie przerywają bariery krew-mózg [18, 19].

18F-FLT PET wykrywa wznowę wysokozróżnicowanych glejaków i jest lepszym wskaźnikiem prognostycznym niż 18F-FDG, a ilościowa ocena 18F-FLT w połączeniu z modelem kinetycznym pomocna jest w różnicowaniu nawrotu choroby od martwicy popromiennej (czułość 93%, swoistość 75%) [20, 21].

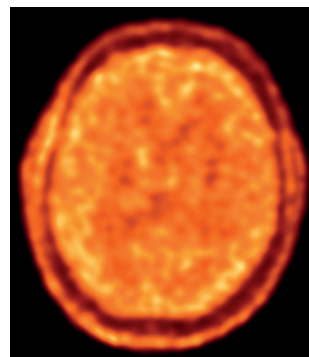
## Badanie PET z fluoromizonidazolem

Niedotlenienie (hipoksja) jest jedną z ważniejszych przyczyn powodujących progresję guzów nowotworowych oraz ich oporność zarówno na radio-, jak i chemioterapię. Skuteczność standardowego leczenia radioterapeutycznego – radioterapia stereotaktyczna bądź radioterapia z modulacją intensywności dawki promieniowania IMRT (*Intensity Modulated Radiation Therapy*) zależy od dostępności tlenu, który bierze udział w tworzeniu wolnych rodników zdolnych do uszkodzenia DNA, wywołania apoptozy oraz spowolnienia wzrostu guza. Niedotlenienie w komórkach guza połączone jest często z gorszą prognozą dla pacjenta. Czynniki indukujące hipoksję uczestniczą w zmianach, które czynią nowotwory złośliwe odporniejszymi na niedotlenienie. Niektóre z tych czynników, włączając w to angiogenezę nowotworową wynikającą z nieprawidłowego tworzenia się naczyniowo-śródbłonkowego czynnika wzrostu VEGF (*Vascular Endothelial Growth Factor*), stanowią istotną przeszkodę w leczeniu nowotworu [22-24].

18F-fluoromizonidazol (18F-FMISO) swobodnie przechodzi przez barierę krew-mózg, równomiernie rozkłada się w tkance niezależnie od perfuzji i jest wychwytywany tylko w żywych komórkach, które są w stanie hipoksji. Obrazy 18F-FMISO PET oceniane są za pomocą analizy opartej na stosunku wychwyty w guzie do akumulacji w dużych naczyniach. Wartość powyżej 1,2 wskazuje na akumulację 18F-FMISO w niedotlenionej tkance w porównaniu z tkanką zdrową. W badaniu przeprowadzonym na grupie 23 pacjentów z rozpoznaniem nowotworu pochodzenia glejowego (14 pacjentów stopień IV, 9 stopień II bądź III wg klasyfikacji WHO), którzy przeszli zarówno badanie przy użyciu 18F-FMISO, jak i 18F-FDG, dowiedziano, że 18F-FMISO lepiej różnicuje glejaki od mniej zróżnicowanych nowotworów w porównaniu z 18F-FDG [25-28].

## Badanie PET ze znakowanymi aminokwasami

Znakowane aminokwasy są grupą radiofarmaceutyków stosowanych w obrazowaniu PET, szczególnie w neuroonkologii. Jest to spowodowane ich niewielkim wychwytem w zdrowej tkance mózgowej w przeciwieństwie do zwiększonej akumulacji znacznika w większości złośliwych guzów mózgu (Rys. 2).



**Rys. 2** Fizjologiczny wychwyty 18F-FET-PET w obrębie mózgowia  
Źródło: Materiał własny.



Wzmocniony metabolizm komórek nowotworowych zwiększa zapotrzebowanie na aminokwasy, stąd nie tylko wzrost wykorzystania glukozy w komórkach nowotworowych związany jest z transformacją nowotworową, ale również nasilony transport aminokwasów w obrębie guza [13, 29].

Jednym z najbardziej rozpowszechnionych aminokwasów stosowanych w badaniach PET jest 11C-metionina (11C-MET), jednak krótki okres półrozpadu 11C ( $T_{1/2} = 20$  min) stanowi utrudnienie w zastosowaniu znacznika w ośrodkach nieposiadających cyklotronu. Badania wskazują, że badanie 11C-MET-PET wykazuje większą dokładność w ustaleniu miejsca resekcji guza niż badanie RM z użyciem środka cieniującego, co korzystnie przekłada się na czas przeżycia pacjenta. Jednocześnie wzmocniony wychwył 11C-MET wskazuje lokalizację, w której prawdopodobieństwo wystąpienia wznowy glejaka po zakończonej chemioterapii jest większe. W metaanalizie dotyczącej wznowy glejaka u pacjentów po zakończonej terapii dokładność badania 11C-MET PET była umiarkowana z czułością wynoszącą 0,70 oraz swoistością 0,93 dla wysokoroznicowanych glejaków [30-32].

Alternatywą dla 11C-MET jest 18F-fluoroetylo-L-tyrozyna (18F-FET), której zaletą jest dłuższy okres półrozpadu 18F ( $T_{1/2} = 110$  min). 18F-FET została zsyntetyzowana w późnych latach 90. przez Wastera i wsp. Jest ona sztucznym aminokwasem, który charakteryzuje się zwiększonym wychwytem w komórkach nowotworowych, pozwala na uzyskanie kontrastu pomiędzy zdrową a zmienioną nowotworowo tkanką zarówno w wysoko-, jak i niskoroznicowanych guzach. 18F-FET znajduje szerokie zastosowanie w obrazowaniu guzów mózgu i służy m.in. do diagnostyki pierwotnego procesu rozrostowego, planowania radioterapii, oceny odpowiedzi na leczenie, a także różnicowania wznowy miejscowej i martwicy popromiennej [31, 33-36].

Innym znacznikiem stosowanym w diagnostyce guzów mózgu jest 3,4-dihydroxy-6-<sup>18</sup>F-fluoro-L-fenylalanina (18F-FDOPA), która jest wykorzystywana w obrazowaniu szlaków DOPA-dekarboxylazy w chorobach neurodegeneracyjnych. Jest również markerem uczestniczącym w transporcie L-aminokwasów w guzach mózgu. 18F-FDOPA okazał się być korzystniejszy niż 18F-FDG w ocenie niskoroznicowanych guzów mózgu oraz w odróżnieniu wznowy i martwicy popromiennej. Badania przeprowadzone na grupie 81 pacjentów wykazały, że czułość wykrycia guza jest dużo większa przy użyciu 18F-FDOPA w porównaniu z 18F-FDG, zwłaszcza w guzach o niskim stopniu złośliwości [37].

Alfa-(11C)-metylo-L-tryptofan (ATM) PET jest znacznikiem, który gromadzi się w glejakach poprzez wykorzystanie szlaku kinureinowego, który prowadzi do produkcji dinukleotydu nikotynamidoadeninowego (NAD<sup>+</sup>) z redukcji aminokwasu tryptofanu. W badaniu przeprowadzonym z udziałem 22 chorych z podejrzeniem wznowy glejaka w obrazie MR, obrazowanie przy użyciu 11C-ATM-PET pozwoliło zróżnicować wznowę i martwicę popromienną z czułością wynoszącą 100% oraz swoistością 91% [38].

Rezonans magnetyczny wciąż pozostaje metodą z wyboru w obrazowaniu i monitorowaniu guzów mózgu. Wykorzystanie znaczników opisanych powyżej w badaniu PET pozwala na ocenę różnych aspektów biologii guza nowotworowego i stanowi przyszłość w obrazowaniu zmian w obrębie ośrodkowego układu nerwowego. Metody te mogą okazać się szczególnie przydatne w monitorowaniu pacjentów po zakończonym leczeniu.

## Literatura

1. A. Smits, B.G. Baumert: *The clinical value of PET with Amino Acid Tracers for Gliomas WHO Grade II*, International Journal of Molecular Imaging, 2011.
2. A.M. Spence, D.A. Mankoff, M. Muzi: *The role of PET in management of brain tumors*, Applied Radiology, 2007.
3. K. Herholz, U. Pietrzyk, J. Voges et al.: *Correlation of glucose consumption and tumor cell density in astrocytoma's. A stereotactic PET study*, Journal of Neurosurgery, 79(6), 1993, 853-858.
4. S. Goldman, B. Leviver, B. Pirotte et al.: *Regional glucose metabolism and histopathology of gliomas: a study based on positron emission tomography-guided stereotactic biopsy*, Cancer, 78(5), 1996, 1098-1106.
5. P. Sprawls: *The Physics and Instrumentation of Nuclear Medicine*, University Park Press, Baltimore, 1981.
6. Ch. Wei: *Clinical Applications of PET In Brain Tumors*, The Journal of Nuclear Medicine, 48(9), 2007, 1468-1481.
7. J. Fijuth, R. Dziadziuszko: *Nowotwory ośrodkowego układu nerwowego, [w:] Zalecenia postępowania diagnostyczno-terapeutycznego w nowotworach złośliwych*, 2013.
8. L.M. DeAngelis, J.S. Loeffler, J. De Groot, N. Shonka: *Pierwotne i przerzutowe guzy mózgu*, 445-447, [w:] R. Pazdur, L.D. Wagman, K.A. Comphausen, W.J. Hoskins Eds.: *Nowotwory złośliwe*, 2, Wyd. Czelej, 2012.
9. K. Okła, A. Wawruszak, S. Bilka: *Glejaki-epidemiologia, klasyfikacja i etiologia*, [w:] M. Olszówka, K. Maciąg: *Choroby nowotworowe: wybrane zagadnienia*, Fundacja na rzecz Promocji Nauki i Rozwoju TYGIEL, Lublin 2015.
10. M. Sadeghzadeh, F.J. Doha: *Brain tumors diagnostics by tumor imaging agents*, [in:] M. Sadeghzadeh, F. Johari: *Diagnostic Techniques and Surgical Management of Brain Tumors*, InTech, 2011, available from: <https://www.intechopen.com/books/diagnostic-techniques-and-surgical-management-of-brain-tumors/brain-tumors-diagnostic-by-tumor-imaging-agents>.
11. F. Bernard, J. Romsa, R. Hustinx: *Imaging gliomas with positron emission tomography and single-photon emission computed tomography*, Sem Nucl Med, 33, 2003, 148-162.
12. O. De Witte, M. Levivier, P. Violon, I. Salmon, P. Damhaut, D. Wikler et al.: *Prognostic value positron emission tomography with [18F]fluoro-d-deoxy-D-glucose in the low-grade glioma*, Neurosurgery, 39, 1996, 470-476.
13. F. Crippa, A. Alessi, G.I. Serafini: *Pet with radiolabeled amino acids*, Q J Nucl Med Mol Imaging, 56(2), 2012, 151-162.
14. D. Delbeke, C. Meyerowitz, R.L. Lapidus et al.: *Optimal cutoff levels of F-18 fluorodeoxyglucose uptake in differentiation of*



- low-grade from high-grade brain tumors with PET*, Radiology, 195, 1995, 47-52.
15. A.M. Spence, M. Muzi, Da. Mankoff et al.: *18F-FDG PET of gliomas at delayed intervals: improved distinction between tumor and normal grey matter*, J Nucl Med., 45 2004, 1653-1659.
  16. A.F. Shields, J.R. Grierson, B.M. Dohmen et al.: *Imaging proliferation in vivo with [F-18]FLT and positron emission tomography*, Nat Med., 4, 1998, 1334-1336.
  17. J.S. Rasey, J.R. Grierson, L.W. Wiens, P.D. Kolb, J.L. Schwartz: *Validation of FLT uptake as a measure of thymidine kinase-1 activity in A549 carcinoma cells*, J Nucl Med., 43, 2002, 1210-1217.
  18. R. Ullrich, H. Backes, H. Li, et al.: *Glioma proliferation as assessed by 3'-fluoro-3'-deoxy-L-thymidine positron emission tomography in patients with newly diagnosed high-grade glioma*, Clin Cancer Res., 14, 2008, 2049-2055.
  19. Z. Cayci: *Brain Tumor*, [in:] C. Aktolun, S. Goldsmith: *Nuclear Oncology*, Wolters Kluwer Health, 2015.
  20. W. Chen, T. Cloughesy, N. Kamdar et al.: *Imaging proliferation in brain tumors with 18F-FLT PET: comparison with 18F-FDG*, J Nucl Med., 46, 2005, 945-952.
  21. A.M. Spence, M. Muzi, J.M. Link, et al.: *NCI-sponsored trial for the evaluation of safety and preliminary efficacy of 3'-deoxy-3'[18F] fluorothymidine (FLT) as a marker of proliferation in patients with recurrent gliomas: preliminary efficacy studies*, Mol Imaging Biol., 11, 2009, 343-355.
  22. M. Höckel, P. Vaupel: *Tumor hypoxia: definitions and current clinical, biologic and molecular aspects*, J Nat Cancer Inst., 93, 2001, 266-276.
  23. A.L. Harris: *Hypoxia: a key regulatory factor in tumour growth*, Nat Rev Cancer, 2, 2002, 38-47.
  24. H.M. Said, C. Hagemann, A. Staab et al.: *Expression patterns of the hypoxia-related genes osteopontin, CA9, erythropoietin, VEGF and HIF-1alpha in human glioma in vitro and in vivo*, Radiother Oncol., 83, 2007, 398-405.
  25. Z. Grunbaum, S.J. Freauff, K.A. Krohn, D.S. Wilbur, S. Magee, J.S. Rasey: *Synthesis and characterization of congeners of misonidazole for imaging hypoxia*, J Nucl Med., 28, 1987, 68-75.
  26. M. Bruehlmeier, U. Roelcke, P.A. Schubiger, S.M.: *Ametamey Assessment of hypoxia and perfusion in human brain tumors using PET with 18F-fluoromisonidazole and 15O-H2O*, J Nucl Med., 45, 2004, 1851-1859.
  27. A.M. Spence, M. Muzi, K.R. Swanson et al.: *Regional hypoxia in glioblastoma multiforme quantified with [18F]fluoromisonidazole positron emission tomography before radiotherapy: correlation with time to progression and survival*, Clin Cancer Res., 14, 2008, 2623-2630.
  28. K. Hirata, S. Terasaka, T. Shiga et al.: *18F-fluoromisonidazole positron emission tomography may differentiate glioblastoma multiforme from less malignant gliomas*, Eur J Nucl Med Mol Imaging, 39, 2002, 760-770.
  29. P. Laverman, O.C. Boerman, F.H. Corstens, W.J. Oyen: *Fluorinated amino acids for tumor imaging with positron emission tomography*, Eur J Nucl Med Mol Imaging, 29, 2002, 681-690.
  30. T. Nishashi, I.J. Dahabreh, T. Teraswa: *Diagnostic accuracy of PET for recurrent glioma diagnosis: a meta-analysis*, AJNR, 34, 2013, 944-950.
  31. B.J. Pirotte, M. Levivier, S. Goldman et al.: *Positron emission tomography-guided volumetric resection of supratentorial high-grade gliomas: a survival analysis in 66 consecutive patients*, Neurosurgery, 64, 2009, 471-481.
  32. I.H. Lee, M. Piert, D. Gomez-Hassan et al.: *Association of 11C-methionine PET uptake with site of failure after concurrent temozolomide and radiation for primary glioblastoma multiforme*, Int J Radiat Oncol Biol Phys., 73, 2009, 479-485.
  33. H.J. Waster, M. Herz, W. Weber et al.: *Synthesis and radio pharmacology of O-(2-[18F]fluoroethyl)-L-tyrosine for tumor imaging*, J Nucl Med., 40, 1999, 205-212.
  34. I. Gotz, A.L. Grosu: *[18F] FET-PET imaging for treatment and response monitoring of radiation therapy in malignant glioma patients – a review*, Front Oncol., 3, 2013, 104.
  35. W.A. Weber, H.J. Wester, A.L. Grosu et al.: *O-(2-[18F]fluoroethyl)-L-tyrosine and L-[methyl-11C]methionine uptake in brain tumours: initial results of a comparative study*, Eur J Nucl Med., 27, 2000, 542-549.
  36. C. Huand, J. McConathy: *Fluorine-18labeled amino acids for oncologic imaging with positron emission tomography*, Curr Top Med Chem., 13, 2013, 871-891.
  37. W. Chen, D.H. Silverman, S. Delaloye et al.: *18F-FDOPA PET imaging of brain tumors: comparison study with 18F-FDG PET and evaluation of diagnostic accuracy*, J Nucl Med., 47, 2006, 904-911.
  38. B. Alkonyi, G.R. Barger, S. Mittal, O. Muzik, D.C. Chugai, G. Bahl, N.L. Robinette, W.J. Kupsky, P.K. Chakaraborty, C. Juhász: *Accurate differentiation of recurrent gliomas from radiation injury by kinetic analysis of a-11C-methyl-L-tryptophan PET*, J Nucl Med, 53, 2012, 1058-1064.

reklama

## KONTROLA DAWEK



### LABORATORIUM DOZYMETRII INDYWIDUALNEJ I ŚRODOWISKOWEJ

ul. Radzikowskiego 152  
31-342 Kraków  
e-mail: ladis@ifj.edu.pl

tel.: 12 662 84 57  
fax: 12 662 81 58

