



# Wykorzystanie autogenego materiału augmentacyjnego pozyskiwanego z zębów własnych pacjenta

## The use of autogenous augmentation material obtained from the patient's own teeth

Kacper Bębenek<sup>1</sup>, Jan Kiryk<sup>2</sup>, Piotr Kosior<sup>3</sup>, Tomasz Szczygielski<sup>1</sup>, Marcin Mikulewicz<sup>4</sup>, Maciej Dobrzyński<sup>3</sup>

<sup>1</sup>4. Wojskowy Szpital Kliniczny z Polikliniką SP ZOZ, ul. Rudolfa Weigla 5, 50-981 Wrocław

<sup>2</sup>Prywatne Centrum Stomatologiczne Maciej Kozłowski, ul. Spokojna 23, 56-400 Oleśnica

<sup>3</sup>Katedra i Zakład Stomatologii Zachowawczej i Dziecięcej, Uniwersytet Medyczny im. Piastów Śląskich we Wrocławiu, ul. Krakowska 26, 50-425 Wrocław, tel.: +48 71 784 03 78, e-mail: maciejdobrzyński@op.pl

<sup>4</sup>Zakład Wad Rozwojowych Twarzy, Uniwersytet Medyczny im. Piastów Śląskich we Wrocławiu, ul. Krakowska 26, 50-425 Wrocław

### Streszczenie

### Abstract

Przeszczep tkanki kostnej jest powszechnie znaną i skuteczną metodą wypełniania ubytków osteolitycznych powstałych w wyniku urazów, działań chirurgicznych oraz stanów chorobowych (torbiele, zapalenie przyzębia). Jednym z kluczowych problemów związanych z tym zabiegiem jest ograniczenie ilości materiału możliwego do pobrania przez operatora od pacjenta. Ponadto zabieg na miejscu dawczym wiąże się z dodatkową raną kostną oraz może stanowić problem zarówno estetyczny, jak i funkcjonalny. Rozwiązaniem wymienionych problemów może być zastosowanie autogenych tkanek twardych zęba pacjenta. Zawierają one biogodną macierz zębinową charakteryzującą się wysokim rzędu podobieństwem histologicznym i biochemicznym do tkanki kostnej. Możliwość zastosowania materiału zębowego do wypełniania ubytków kostnych nie jest rozwiązaniem nowym – temat ten podejmowany był już w 1967 roku w badaniach nad właściwościami osteogennymi demineralizowanego materiału zębowego i rozwijany jest po dziś dzień. Obecnie do odbudowy tkanki kostnej wykorzystywany jest również materiał o pełnej zawartości frakcji mineralnej, którego użycie znacznie skraca czas zabiegu. W pracy przedstawiono właściwości autogenego materiału zębowego oraz sposób jego uzyskiwania.

**Słowa kluczowe:** autogeny granulaty zębinowy, młynki zębinowy, augmentacja

Bone tissue graft is a commonly recognised and efficient method of filling osteolytic cavities resulting from injuries, surgical procedures and lesions (cysts, periodontitis). One of the most crucial problems related to this procedure is the limitation of grafting material obtainable from the patient's tissues. Moreover, graft donating site operation is associated with an additional bone wound and might result in an aesthetical as well as functional problems. A solution for presented difficulties may be the use of autogenous tooth's hard tissues, which contain biocompatible dentin matrix of a high histological and biochemical similarity to bone tissue. The possibility of using dental material for filling bone cavities is not a new solution – the osteogenic properties of demineralised dentin material were already examined in 1967 and this concept is still developing. Currently, a material with a full content of the mineral fraction is used for regeneration of bone tissues, which shortens the time of procedure significantly. The paper presents the properties of autologous dental material and a method of its obtaining.

**Key words:** autogenous dentinal granulate, dentinal grinder, augmentation

otrzymano / received:

23.05.2018

poprawiono / corrected:

06.06.2018

zaakceptowano / accepted:

28.06.2018



## Wprowadzenie

Przeszczep tkanki kostnej jest powszechnie znaną i skuteczną metodą wypełniania ubytków osteolitycznych powstałych w wyniku urazów, działań chirurgicznych oraz stanów chorobowych (torbiele, zapalenie przyzębia). Jednym z kluczowych problemów związanych z tym zabiegiem jest ograniczenie ilości materiału możliwego do pobrania przez operatora od pacjenta. Ponadto zabieg na miejscu dawczym wiąże się z dodatkową raną kostną oraz może stanowić problem zarówno estetyczny, jak i funkcjonalny. Rozwiązaniem wymienionych problemów może być zastosowanie autogennych tkanek twardych zęba pacjenta. Zawierają one biogodną macierz zębinową charakteryzującą się wysokiego rzędu podobieństwem histologicznym i biochemicznym do tkanki kostnej (zawartość fosforanowej frakcji mineralnej, kolagenu typu I, NCP oraz czynników wzrostu, głównie BMP) [1, 2].

Możliwość zastosowania materiału zębowego do wypełniania ubytków kostnych nie jest rozwiązaniem nowym – temat ten podejmowany był już w 1967 roku w badaniach nad właściwościami osteogennymi demineralizowanego materiału zębowego i rozwijany jest po dziś dzień (modyfikacje procesu demineralizacji, skrócenie czasu obróbki). Pierwsze odnotowane w bazie Pubmed zastosowanie zdemineralizowanego materiału zębowego (allogennego) u ludzi miało miejsce w 1975 roku (autogennego, w 2003 roku). W 2015 roku przeprowadzono prawdopodobnie pierwsze badania dotyczące zastosowania auto-FDT (*Freshly Demineralised Tooth*) – metody opartej na demineralizacji przy fotelu (czas procesu demineralizacji został skrócony do około 2 godzin) [3, 4].

Obecnie do odbudowy tkanki kostnej wykorzystywany jest również materiał o pełnej zawartości frakcji mineralnej, którego użycie znacznie skraca czas zabiegu.

### Właściwości histologiczne, biochemiczne i mikrobiologiczne autogennego materiału zębowego

Histologicznie wyróżniamy trzy tkanki twarde zęba – szkliwo, zębinę i cement korzeniowy (kostniwo) – charakteryzujące się coraz to mniejszą zawartością związków mineralnych (szkliwo – 96%, zębina – 65%, kostniwo – 45-50%). Zawartość substancji nieorganicznych w zębinie odpowiada ich udziałowi w budowie kości wyrostka zębodołowego (65%). Wśród substancji mineralnych budujących tkanki twarde wyróżniamy 5 odmian fosforanów – hydroksyapatyt (HA), fosforan trójwapniowy (TCP), fosforan ośmiowapniowy (OCP), amorficzny fosforan wapnia (ACP) i fosforan dwuwapniowy. Wszystkie z nich wykazują właściwości remodelujące tkankę kostną. Głównym budulcem zarówno tkanek twardych zęba, jak i kości są kryształy hydroksyapatytu, które stanowią 70% masy zębiny. Szklivno HA charakteryzuje się dużymi kryształami odpowiadającymi za retencję uzyskanego materiału, zaś zębinowy HA jest drobnokrystaliczny, co umożliwia resorpcję materiału z następowym zastępowaniem go młodą tkanką kostną oraz wywołuje działanie osteokondukcyjne [5, 6].

Wśród związków organicznych stanowiących budulec zębiny i cementu największy udział (90%) ma kolagen typu I. Pozostałych 10% stanowią białka niekolagenowe (NCP), czynniki wzrostu (GF) oraz inne substancje – biopolimery, lipidy, cytryniany i mleczały. Do NCP zaliczamy fosforyny (stanowią największą frakcję NCP), sialoproteiny, glikoproteiny, proteoglikany, osteopontynę (OPN), osteokalcynę, białko matrycy zębiny-1 (DMP-1) oraz czynniki transkrypcyjne Osterix (Sp7) i Clofa1 (RunX2) odpowiedzialne za różnicowanie się komórek w kierunku osteoblastów i finalnie osteocytów oraz hamujące różnicowanie się chondrocytów. NCP wykazują rozmaite funkcje – osteokalcyna, osteonektyna, fosforyny, sialoproteiny i DMP-1 biorą udział w mineralizacji macierzy kostnej, a osteopontyna ma działanie osteogenne (odpowiada za różnicowanie się osteoblastów), jak również umożliwia remodeling kości (umożliwia adhezję osteoklastów). Szczególne zadanie w procesie mineralizacji pełnią fosforyny, które odpowiedzialne są za wiązanie się z włóknami kolagenowymi. Wśród GF obecnych w zębinie możemy wymienić BMP, IGF-I, IGF-II, PDGF, FGF i TGF- $\beta$ . Niesamowicie istotną rolę pełnią białka morfogenetyczne kości, wykazujące właściwości osteoindukcyjne. Należy jednak nadmienić, iż same BMP ze względu na wysoką rozpuszczalność w płynach tkankowych nie wykazują tych właściwości – niezbędne jest ich powiązanie z nośnikiem, który będzie regulował ich uwalnianie, stanowił rusztowanie oraz chronił przed degradacją i inaktywacją. Obecnie za najlepsze nośniki uważane są TCP oraz kolagen typu I [7, 8, 9].

Według danych producenta, materiał autogeny pochodzenia zębowego po zalecanym przygotowaniu jest mikrobiologicznie czysty, co zapewniają kąpiel w alkalicznym roztworze alkoholu oraz ewentualne dodatkowe prażenie. Badania dotyczące tej materii przeprowadzone przez Wojtowicza i wsp. wykazały jednakowoż dodatnie posiewy próbek pochodzących z zębów zatrzymanych w 100% prób (n = 15), a z zębów w stanie zgorzelińowego rozpadu miazgi w 95% prób (n = 20). W obu grupach uzyskano wzrost zarówno bakterii aerobowych, jak i anaerobowych. Tylko 5% prób preparatów mielonych zębów przygotowanych w celu autotransplantacji można było uznać za mikrobiologicznie czyste. W posiewach zidentyfikowano szczepy należące do rodzajów: *Bacillus spp.*, *Corynebacterium spp.*, *Lactobacillus spp.*, *Paenibacillus spp.*, *Staphylococcus spp.* oraz *Streptococcus spp.* W przeprowadzonych badaniach materiału nie poddano dodatkowej procedurze dekontaminacyjnej polegającej na umieszczeniu wilgotnego granulatu na elektrycznej płycie grzewczej w temperaturze 140°C na 5 minut [10, 11].

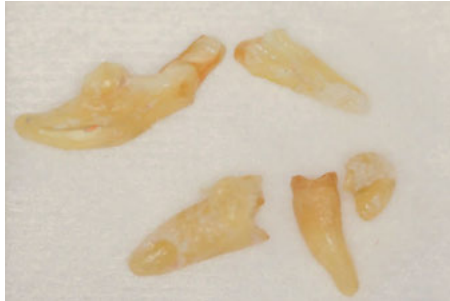
Oczywistym jest, iż jama ustna nie stanowi sterylnego pola operacyjnego, a bytująca w niej flora bakteryjna charakteryzuje się znacznym zróżnicowaniem, co zwiększa ryzyko kontaminacji innych materiałów kościozastępczych (pochodzenia ksenogenego czy allogennego sterylizowanych radiacyjnie).

### Metoda wytwarzania i opis młynka zębinowego

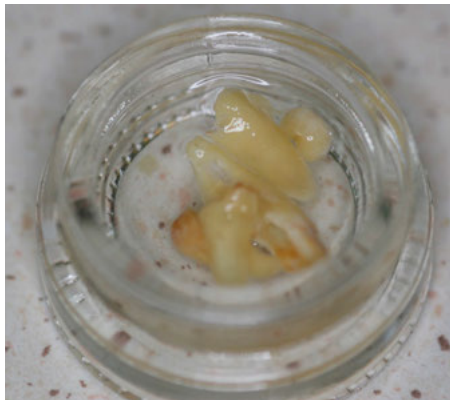
Do wytwarzania autogennego materiału zębowego wykorzystywanego w procedurze GBR wykorzystywane jest urządzenie




Smart Dentin Grinder®. Materiał, w postaci granulatu, uzyskiwany jest poprzez odpowiednią obróbkę zębów, usuniętych z przyczyn periodontologicznych, ortodontycznych lub nieprzydatnych funkcjonalnie trzecich zębów trzonowych, nieleczonych uprzednio endodontycznie lub leczonych, z których usunięto materiał wypełniający system kanałowy (Rys. 1). Wybrany przez operatora ząb musi zostać odpowiednio przygotowany poprzez usunięcie obecnych wypełnień oraz uzupełnień protetycznych,



**Rys. 1** Materiał wyjściowy w postaci usuniętych zębów pacjenta  
Źródło: Archiwum autorów.



**Rys. 2** Materiał wyjściowy po oczyszczeniu, przygotowany do zmielenia  
Źródło: Archiwum autorów.

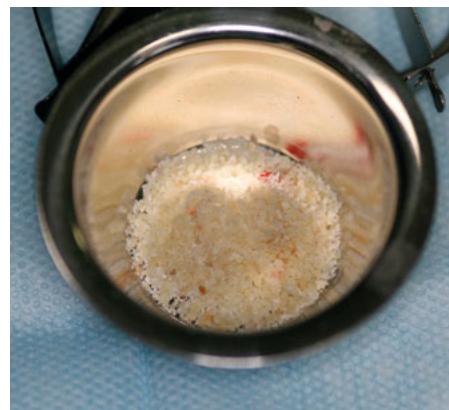


**Rys. 3** Młynek zębinowy  
Źródło: Archiwum autorów.

oczyszczenie powierzchni z kamienia nazębnego, osadów oraz pozostałości wędzadła przyzębnego, jak również usunięcie zniszczonych próchnicowo tkanek oraz przebarwionej zębiny (Rys. 2). Tak przygotowany ząb może zostać poddany obróbce w urządzeniu Smart Dentin Grinder®, którego działanie oparte jest na rozdrabnianiu zęba i przesiewaniu tak powstałego granulatu z wykorzystaniem ruchów wibrujących i systemu sit o różnej średnicy (proces ten trwa około 20 sekund) (Rys. 3). Uzyskany granulak charakteryzuje się rozmiarem ziarna rzędu 300-1200 mikrometrów i jest powtarzany kilkakrotnie w celu minimalizacji strat materiału (w przedstawionym procesie zwiększa on swoją objętość ponad dwukrotnie w stosunku do wyjściowej objętości tkanek twardych usuniętego zęba) (Rys. 4). Tak przygotowany granulak zostaje poddany działaniu 20%-30% alkalicznego roztworu alkoholu etylowego zawierającego 0,5 M  $\text{Ca(OH)}_2$ , co ma na celu oczyszczenie materiału z bakterii oraz ich toksyn, po czym następuje dwukrotne przemycie sterylnym, zbuforowanym roztworem soli fizjologicznej. Dodatkowo materiał można poddać obróbce termicznej (prażenie przez 5 minut na elektrycznej płycie grzewczej w temperaturze 140°C). Uzyskiwany jest wówczas materiał suchy (Rys. 5), który może zostać zmieszany z innym materiałem kośćcozastępczym, jak również zwilżony krwią żylną lub osoczem bogatopłytkowym (PRP – *Platelet-Rich Plasma*) pacjenta.



**Rys. 4** Uzyskany granulak zębinowy  
Źródło: Archiwum autorów.



**Rys. 5** Materiał po wysuszeniu, gotowy do zmieszania z innym materiałem kośćcozastępczym lub osoczem pacjenta  
Źródło: Archiwum autorów.



Zastosowanie zarówno PRP, jak i PRF wraz z materiałem augmentacyjnym znacznie przyspiesza waskularyzację materiału, działając stymulująco na osteointegrację [12, 13, 14].

## Zastosowanie materiału autogenego

Brak jest znaczących różnic w pracy z autogenym materiałem zębowym w porównaniu z innymi materiałami kościostępczymi. Postać granulatu wymaga delikatnej kondensacji, bez nadmiernego ucisku, co ułatwia wgajanie oraz remodeling kostny. Materiał doskonale podtrzymuje tkanki miękkie i ulega wolniejszej resorpcji niż kość autogenna, a po wgojeniu stanowi odpowiednią podporę dla implantów (obecność zarówno grubo-, jak i drobnokrystalicznego HA). Do zalet należy zaliczyć dużo niższą cenę w porównaniu z innymi materiałami kościostępczymi, łatwość pracy oraz właściwości osteoindukcyjne. Substytuty kości autogennej pochodzenia zębowego znalazły wiele zastosowań klinicznych we współczesnej stomatologii. Eliminują ryzyko zakażenia krzyżowego oraz reakcji alergicznych i doskonale poddają się remodelingowi kostnemu. Wadą materiału jest ograniczona ilość możliwa do pozyskania od pacjenta (zależna od ilości zębów wymagających ekstrakcji, kwalifikujących się do obróbienia), a także konieczność pozyskania odpowiedniej aparatury [1, 5, 6].

Gama zastosowań dla autogenego materiału zębowego jest niezwykle szeroka – jednym z nich są zabiegi z zakresu zachowania i augmentacji zębodołu i wyrostka. Zębodół poekstrakcyjny w tych zabiegach wypełniany jest materiałem kościostępczym, który minimalizuje proces zaniku kości. Udowodniono, że zmiana objętości wyrostka po ekstrakcji wynosi w ciągu pierwszego roku 50%. Badania radiologiczne przeprowadzone po 90 dniach od wypełnienia zębodołu poekstrakcyjnego autogenym materiałem zębowym wykazują znaczne różnice w objętości i gęstości tkanki kostnej w porównaniu z próbą kontrolną (pozostawienie zębodołu do samoistnego wygojenia). Zastosowanie technik zachowania zębodołu stwarza dobre warunki do późniejszej implantacji. Kolejnym zastosowaniem jest augmentacja wyrostka zębodołowego na wysokość i szerokość, gdzie połączenie autogenego materiału zębowego z błoną zaporową hamującą wypełnienie ubytku przez tkanki miękkie daje zadowalające rezultaty. Materiał zębowy jest także odpowiedni do zabiegów podnoszenia dna zatoki szczękowej. Znaczna jej pneumatyzacja i nisko schodzący zachyłek zębodołowy często stanowi dodatkowe utrudnienie dla umieszczenia implantów. W takich sytuacjach alternatywą dla zastosowania krótkich implantów jest zabieg *sinus lift* przeprowadzony metodą otwartą (dostęp boczny poprzez wytworzone okienko kostne) lub zamkniętą (dostęp przez planowaną łożę implantacyjną). Matryca zębinowa jako materiał dobrze integrujący się z tkanką kostną i znakomicie podtrzymujący błonę Schneidera stanowi satysfakcjonujący materiał podpierający implant [15, 16, 17].

## Podsumowanie

Autogeny materiał zębowy pozyskiwany z usuniętych, poddanych odpowiedniej obróbce zębów pacjenta, stanowi godną polecenia

alternatywę dla powszechnie stosowanych w rozmaitych zabiegach z zakresu chirurgii regeneracyjnej materiałów kościostępczych. Ze względu na swoje pochodzenie charakteryzuje się całkowitą biogodnością, świetnymi cechami osteoindukcyjnymi (zawartość BMP) oraz dobrymi właściwościami klinicznymi (zarówno pod względem sukcesu zabiegowego – wgajania i remodelingu, jak i łatwości pracy z materiałem). Oczywiście jak każdy materiał nie jest pozbawiony wad – ograniczenie objętości i koszty związane z zakupem urządzeń do obróbki zębów. Jednakowoż ze względu na swoje właściwości histologiczne i biochemiczne stanowi wysoce satysfakcjonujący materiał do GBR w dobie stomatologii opartej nie tylko na zachowaniu/odtworzeniu funkcji, lecz również estetyki oraz podejściu biologicznym do opracowywanych tkanek. <sup>8</sup>

## Literatura

1. C. Bhattacharjya, S. Gadicherla, A.T. Kamath, K. Smriti, K.C. Pentapati: *Tooth derived bone graft material*, World J. Dent., 7(1), 2016, 32-35.
2. K. Kripal, S. Sirajjudin, S.S. Reddy, P.A. Kumar: *Bone engineering using human demineralized dentin matrix (autotooth bone graft) in the treatment of human intrabony defects: a case report*, EC Dental Science 8.3, 2017, 91-100.
3. E.S. Kim: *Autogenous fresh demineralized tooth graft prepared at chairside for dental implant*, Maxillofac. Plast. Reconstr. Surg., 37(1), 2015, 8.
4. Y.K. Kim, S.G. Kim, J.H. Byeon, H.J. Lee, I.U. Um, S.C. Lim, S.Y. Kim: *Development of a novel bone grafting material using autogenous teeth*, Oral Surg. Oral Med. Oral Pathol. Oral Radiol Endod., 4, 2010, 496-503.
5. T. Nampo, J. Watahiki, A. Enomoto, T. Taguchi, M. Ono, H. Nakano, G. Yamamoto, T. Irie, T. Tachikawa, K. Maki: *A New method for alveolar bone repair using extracted teeth for the graft material*, J. Periodontol., 81, 2010, 1264-1272.
6. A. Linde: *Dentin matrix proteins: composition and possible functions in calcification*, Anat. Rec., 224, 1989, 154-166.
7. M.R. Urist, B.S. Strates: *Bone morphogenic protein*, J. Dent. Res., 50, 1971, 1392-1406.
8. H.H. Ritchie, D.G. Ritchie, L.H. Wang: *Six decades of dentinogenesis research. Historical and prospective views on phosphoporyn and dentin sialoprotein*, Eur. J. Oral Sci., 106(Suppl1), 1998, 211-220.
9. Y.Y. Kim, J. Lee, I.W. Um, K.W. Kim, M. Murata, T. Akazawa, M. Mitsugi: *Tooth-derived bone graft material*, J. Korean Assoc. Oral Maxillofac. Surg., 39, 2013, 103-111.
10. A. Wojtowicz, P. Wychowański, M. Osiak, I. Kresa: *Analiza mikrobiologiczna tkanek zębów w procedurze mielenia, procesowania i autotransplantacji GBR*, Dental Tribune Poland, 03.01.2018.
11. I. Binderman, G. Hallel, C. Nardy, A. Yaffe, L. Sapoznikov: *A Novel Procedure to Process Extracted Teeth for Immediate Grafting of Autogenous Dentin*, J. Interdiscipl. Med. Dent. Sci., 2, 2014, 154.
12. P. Kosior, I. Kosior, M. Dobrzyński: *Implantacja natychmiastowa z augmentacją przy użyciu materiału pozyskanego z usuniętych zębów własnych pacjenta – opis przypadku*, Implantologia Stomatol., 8, 2017, 78-81.
13. I. Binderman, G. Hallel, C. Nardy, A. Yaffe, L. Sapoznikov: *Nowatorska metoda przetwarzania usuniętych zębów własnych pacjenta w celu uzyskania zębiny do natychmiastowych przeszczepów autogenych*, Implantologia Stomatol., 7, 2016, 70-77.
14. S. Pappalardo, R. Guarnieri: *Efficacy of Platelet-Rich-Plasma (PRP) and Highly Purified Bovine Xenograft (Laddec®) Combination in Bone Regeneration after Cyst Enucleation: Radiological and Histological Evaluation*, J. Oral Maxillofac. Res., 4(3), 2013, 3.
15. E.S. Kim: *Autogenous fresh demineralized tooth graft prepared at chairsite for dental implant*, Maxillofac. Plast. Reconstruct. Surg., 37(1), 2015, 8.
16. A. Kabir, M. Murata, K. Kusano, T. Akazawa, T. Shibata: *Autogenous demineralized dentin graft for third molar socket regeneration – a case report*, Dentistry, 5, 2015, 11.
17. S.M. Park, I.W. Um, Y.K. Kim, K.W. Kim: *Clinical application of auto-tooth bone graft material*, J. Korean Assoc. Oral Maxillofac. Surg., 38, 2012, 2-8.